


MEMORIA

EXHUMACIÓN FOSAS COMUNES LOCALIZACIÓN DE FOSA COMÚN

en el

ANTIGUO CEMENTERIO MUNICIPAL DE
CAMAS, SEVILLA.

2015



ARATISPI gestión integral del patrimonio

Andrés Fernández Martín

INDICE:

Apartado 1.	Propuesta de la actividad. Ficha técnica.	3
Apartado 2.	Objetivos.	4
Apartado 3.	Metodología.	5
Apartado 4.	Delimitación del área de actuación.	11
Apartado 5.	Métodos antropológicos forenses	12
Apartado 6.	Resultado de la Intervención.	15
	6.1 Exhumación 5 víctimas.	21
	6.2 Exhumación 9 féretros.	31
	6.3 Localización de fosa común	39
Apartado 7.	Descripción de los individuos.	48
Apartado 8.	Estudio antropológico.	62
Apartado 9.	Conclusiones.	77

APARTADO 1.

PROPUESTA DE LA ACTIVIDAD

La actividad que se proponía estaba orientada, por un lado a la Exhumación de la fosa común de 9 féretros tras recibir la autopsia localizada en el año 2014, en segundo lugar la exhumación de cinco víctimas que se localizaron en la actuación de 2013, y por otro lado la localización de una fosa común, según la documentación recogida en los trabajos de investigación.

Los terrenos sobre los se ha actuado son de Titularidad Pública.

Justificación del tipo de proyecto solicitado:

Los resultados derivados de esta intervención deberán servir para concretar las formulas de recuperación de los restos óseos humanos.

Financiación de los trabajos.

Dirección General de Memoria Democrática. Consejería de Administración Local y Relaciones Institucionales de la Junta de Andalucía.

Logística.

Ayuntamiento de Camas.

Colaboración.

Asociación Memoria Libertad y Cultura Democrática

Equipo técnico.

Andrés Fernández Martín. Dirección técnica. Estudio antropológico.

Cristóbal Alcántara Vegas. Arqueólogo.

María Isabel Brenes Sánchez. Dra. Historia.

José Castro Chaves. Auxiliar de arqueología.

APARTADO 2.

OBJETIVOS

La actividad que se proponía estaba encaminada, pues, a la exhumación individual de los restos óseos humanos de víctimas de la Guerra Civil localizadas en los trabajos anteriores destinados a la localización de los mismos, y por otro lado a la localización exacta de la fosa común que se encuentran en el actual Parque de Educación Vial, para que se pueda acometer la delimitación, para la protección de los restos humanos y su posterior exhumación.

Para esta actuación arqueológica era necesario una investigación histórica de los fondos documentales que contienen información relativa al episodio que estudiamos.

El objetivo del presente informe es la identificación, localización y si fuese posible delimitar el perímetro, ubicación y cronología relativa de la fosa existente en el recinto, que se habilitaron para enterrar a los fusilados del bando republicano, para su protección.

La documentación generada debe aportarse a las familias y a la administración que hubiera intervenido en su caso y acumularse en un lugar que ofrezca garantías de conservación y acceso público a cualquier investigador que pueda encontrarse interesado en el futuro.

Se entiende que son miembros, de dicho grupo de trabajo, aquellas personas que aportan su preparación y conocimientos para la consecución del plan de investigación y participan habitual y regularmente en las tareas específicas que puedan requerirse en las distintas fases en las que se subdivide la investigación.

APARTADO 3.

METODOLOGÍA

Entendemos que el trabajo se debe desarrollar en fases; así pues, para la investigación de una fosa común de la Guerra Civil y Posguerra, con restos humanos, debemos tener en cuenta los siguientes ámbitos de estudio:

- a) Informe sobre las víctimas.
- b) Breve resumen general de los acontecimientos.
- c) Relación nominal de los fusilados.
- d) Aspectos específicos de cada uno de los fusilados.
- e) Soporte documental y bibliográfico.

Para mantener la debida organización de las tareas necesarias se ha designado un Director encargado de la Actividad Arqueológica y un Coordinador del Proyecto; igualmente se ha marcado el grupo de investigación, así como los responsables de funciones que son necesarios a lo largo del proceso.

PROCEDIMIENTO DE ACTUACIÓN

- **Enmarque general histórico y sintético de los hechos acontecidos en cada caso.**

En este caso, el familiar petionario del proyecto, puesto en contacto con el Ayuntamiento de Camas y Dirección General, completó un formulario específico con todos los datos posibles conocidos sobre la persona represaliada, ficha que a su vez sirve para hacer un enmarque general, cotejándose con los datos existentes de las fuentes archivísticas.

- **Estudio histórico a través de fuentes documentales.**

Previamente al trabajo de campo se inició el trabajo de investigación archivística, la cual sigue en curso en los distintos archivos donde se puede extraer información relativa a la temática que tratamos.

Se ha elaborado una base de datos, debidamente cumplimentada, con las fuentes documentales investigadas relativa a las personas fusiladas.

- **Investigación cartográfica:**

Estudios cartográficos sobre los fotogramas realizados:

-Cartografía norteamericana realizada entre 1956-57.

-Cartografía del Estado Mayor Alemán. 1940-1944.

- **Recogida de testimonios relativos a los episodios.**

Los miembros del equipo técnico han recogido testimonios orales de diversa índole, aportándose con ello una información valiosa y útil a la hora de intervenir en el trabajo de campo. Del mismo modo, se ha realizado una investigación histórica y documental, aportando los aspectos necesarios que completan la información personalizada de los desaparecidos.

- **Actuación arqueológica de recuperación de los restos.**

ACTUACIÓN ARQUEOLÓGICA. Tenía un doble objetivo: delimitar el perímetro de la fosa, analizar el estado de conservación de los restos y evaluar la posibilidad de realizar una exhumación individualizada de los mismos.

Exhumaciones siguiendo la metodología propia de los procesos arqueológicos.

La metodología de trabajo, expuesta de forma sintética, ha sido la siguiente:

- Planificación previa: Identificación de los miembros del equipo, y distribución de tareas.
- Documentación de las distintas fases: Texto, Dibujo, Fotografía, Vídeo.
- Coordinación y referencias métricas.
- Utilización de detectores de metales, para la localización de proyectiles y casquillos y material metálico, por la importancia que estos tienen.
- Extracción ordenada, es decir exhumación individual, donde paralelamente se ha elaborado una base de datos con la información extraída de cada cuerpo necesaria para realizar el posterior estudio antropológico:
 - descripción del nivel.
 - descripción de los restos esqueléticos.
 - medidas antropométricas.
 - objetos asociados.
 - toma de posibles muestras para su análisis.
- Elaboración de un diario de la actuación.

La elaboración de informes exhaustivos y suficientemente ilustrativos son imprescindibles para comprender de forma objetiva los hallazgos en su contexto.

- Estudio antropológico de los restos; indispensable su estudio para la identificación de los restos.

OBJETIVOS

La documentación generada será facilitada a las familias y a las administraciones que han participado, debiendo preservarse en un lugar que ofrezca garantías de conservación y acceso público a cualquier investigador que pueda encontrarse interesado en el futuro.

Igualmente, la presente memoria debe engrosar una base de datos de fosas con su ubicación cartográfica y características documentadas de forma gráfica y fotográfica.

Como conclusión preliminar debemos insistir en que, es imprescindible aunar esfuerzos científicos, políticos y económicos para lograr la exhumación de los restos de todas y cada una de las personas que fueron ejecutadas por pensar y trabajar por la libertad; una libertad que las generaciones posteriores podemos disfrutar actualmente.

METODOLOGÍA

Conforme a lo previsto, la actuación llevada a cabo, ha estado dirigida al estudio de los restos óseos presentes en la fosa común, donde yacían tres personas víctimas de la etapa más dura en nuestro país en general, y en esta provincia, en particular.

De este modo, y como ya se advertía antes de la intervención, los trabajos arqueológicos se han encaminado a la obtención de tres objetivos esenciales:

- Aportar datos específicos sobre la actuación
- Documentar, a través de fotografía y planimetría, toda la intervención arqueológica.
- Interpretar, para poder realizar una reconstrucción de los acontecimientos.

Con el fin de responder a estos tres objetivos se propuso en dicho documento, y así se ha llevado a cabo, la realización de una excavación arqueológica así como un levantamiento planimétrico de los restos óseos de la fosa.

A) Toma de datos a través de sondeo arqueológico

Sondeos realizados, tienen las dimensiones de 10 metros de longitud por 5 metros de anchura.

Para la realización del sondeo arqueológico se ha seguido la metodología que se describe en líneas siguientes.

1.- Técnicas de carácter general

La actuación arqueológica se ha realizado a partir de alzadas por niveles una vez que teníamos delimitado el perímetro de la fosa; descartando en todo momento el empleo de máquinas excavadoras de cualquier tipo como apoyo a las tareas de excavación.

El levantamiento estratigráfico se ha ejecutado con medios manuales, estableciendo una secuencia a partir de los restos óseos y artefactos asociados, los cuales se han documentado.

2.- Documentación gráfica

2.1 Planimetría.

Se ha efectuado un levantamiento planimétrico de la fosa, marcándose coordenadas topográficas de la zona para la ubicación exacta del enterramiento en el interior de la finca.

Se ha documentado un perfil, con el objeto de hacer visible el relleno terrígeno que se encontraba cubriendo los restos humanos. Todo ello ha estado sometido a un apoyo topográfico continuo, georreferenciando con coordenadas cualquier hallazgo que se ha documentado.

El formato digital es presentado en programa AutoCAD y siguiendo los siguientes criterios de acabado, además de los usuales en el empleo de distinción de capas, incorporación de cotas y demás.

En formato papel es el utilizado en escala gráfica, e impresión en DIN A3 ó DIN A4; a fin de que los planos se inserten en las correspondientes memorias de un modo cómodo y práctico. El uso del color responde igualmente al criterio de representación.

2.2 Fotografía.

Las fotografías se han realizado en formato digital, con una resolución mínima de 2Mb y 300 ppp. En las memorias se incluyen todas las que hemos considerado oportunas para la correcta comprensión del texto. Independientemente, en formato digital, se incluye un **inventario fotográfico**, ordenado, donde queda recogida toda la documentación en este sentido, y que debe contar, al menos, con la recogida de todos los restos óseos humanos; de forma paralela, los objetos asociados a cada sujeto, que han sido inventariados y han pasado por un proceso selectivo de limpieza manual, reflejando igualmente el contexto donde se situaban.

3.- Fichas individualizadas de registro arqueológico funerario

Se han consignado de manera individual y pormenorizada en un sistema de fichas de campo normalizadas (se adjunta tipo).

En el encabezamiento de las mismas, se refleja la planta general después de la intervención y la ubicación respectiva, las coordenadas UTM, las dimensiones y la orientación de la misma.

En este sistema de fichas se recoge la siguiente información:

- Numero de inventario de los restos óseos humanos.
- Nivel en que se encuentran los restos.
- Cotas sobre el nivel del mar: MÁXIMA Y MÍNIMA.

CARACTERISTICAS DE LOS RESTOS HUMANOS

Nº de Cuerpos esqueléticos.

Tipo de Inhumación.

Estado de Conservación.

DISPOSICIÓN DE LOS RESTOS

Deposición.

Posición.

Situación.

Disposición de las extremidades: superiores e inferiores.

Conexión anatómica

OBJETOS ASOCIADOS

CARACTERES MORFOLOGICOS

Sexo.

Edad.

Anomalías

Patologías.

MEDIDAS ANTROPOMÉTRICAS

Fémur:

Húmero:

Cúbito:

Radio:

Peroné:

Tibia:

OBSERVACIONES.

INTERPRETACIÓN.

APARTADO 4.

DELIMITACIÓN DEL ÁREA DE ACTUACIÓN

El Parque de Educación Vial de Camas, se sitúa en el sector del núcleo urbano de la localidad de Camas.



Lámina 1. Fotograma aéreo de la localidad de Camas. Escala 1:5.000. Ortofotografía Digital 2007. Junta de Andalucía.

La localización exacta, del área de actuación, se encuentra en el Término Municipal de Camas, Sevilla, concretamente en el antiguo Cementerio Municipal de la localidad donde se centrarían los trabajos de arqueología, y aprovechando la investigación se indagará la fosa. El área objeto del presente proyecto, en líneas generales, responde a las siguientes coordenadas UTM:

Coord. X.	Coord. Y.	Coord. Z
231508	4143501	---
232158	4143169	---
231694	4143082	---
232090	4142936	---

METODOS ANTROPOLÓGICOS FORENSES

Una vez recuperados los restos humanos individualizados, se procede a un estudio antropológico indispensable para ayudar a la Identificación mediante Pruebas de ADN.

- Documentación

Los datos recogidos en el trabajo de campo han sido informatizados en una base de datos. Igualmente, el formato de tablas y fichas se ha elaborado para la ejecución de este proyecto concretamente.

Los restos óseos han sido documentados y fotografiados con Cámara Digital (Canon 400 EOS), y de forma paralela, los objetos asociados a cada uno de los individuos.

Del mismo modo, las variantes patológicas más destacadas también han sido documentadas fotográficamente.

Incluso se ha realizado un levantamiento topográfico del área de actuación y zonas exploradas; un levantamiento planimétrico de los enterramientos con escala gráfica en formato (AutoCad 2007).

- Preparación

Los elementos esqueléticos de cada sujeto y los objetos asociados más destacados encontrados han sido inventariados y colocados en cajas fabricadas *ex profeso* y bolsas debidamente etiquetadas, respectivamente.

- Perfil biológico

El esqueleto aporta y refleja el sexo, y junto a los cambios morfológicos consecuencia de la edad, los antropólogos forenses pueden construir un perfil biológico de cada individuo. Por lo tanto, el perfil biológico consiste en la edad, sexo, estatura, ascendencia, patologías y anomalías *antemortem*. Cabe aclarar que los huesos masculinos son más grandes y robustos, con inserciones musculares más marcadas que los femeninos.

- Sexo

La morfología de la **pelvis**. Aunque es recomendable evaluar todos los huesos en su conjunto, la pelvis es la región anatómica en la que mejor se reflejan las diferencias sexuales. Las dimensiones sagitales y transversales de la pelvis interna son mayores en mujeres que en hombres, por lo que podemos decir que en las primeras predomina la horizontalidad, mientras que en los segundos lo hace la verticalidad.

Para las estimaciones del sexo nos hemos basado en los caracteres morfológicos de la pelvis, el cráneo (endocráneo) y la mandíbula (esplacnocráneo).

Por las características morfológicas de la pelvis, y obviamente su función, este factor es considerado como el elemento más dimórfico del esqueleto; así pues, los indicadores pélvicos que hemos empleado, en la medida de lo posible, son:

- a. Concavidad púbica.
- b. Ángulo subpúbico.
- c. Anchura de la escotadura ciática mayor.
- d. Agujero obturador.
- e. Rama isquiopúbica.
- f. Surco preauricular.
- g. Ílion.

- La morfología del **cráneo** también varía tanto en un sexo como en el otro. Al igual que en el resto del esqueleto, los cráneos femeninos son más gráciles y redondeados que los masculinos, en los que las inserciones musculares están más marcadas. Estas diferencias afectan de igual modo al tamaño y se considera que la capacidad craneana es de 200 a 500 cc mayor en hombres que en mujeres. Por los caracteres morfológicos del cráneo, los indicadores que hemos empleado básicamente son, en la medida de lo posible:

- a. Protuberancia occipital externa.
- b. El grosor de los márgenes superciliares.

- c. El proceso mastoides.
- d. Prominencia de la glabella.
- e. En la mandíbula (ángulo gonial y la morfología mentoniana).
- f. Foramen magnum.
- g. Sistema dentario.

- Edad

Para los individuos **adultos**, se estima la edad en base a la sinostosis de las suturas craneales (aunque somos conscientes de que las suturas craneales dan un rango de edad muy amplio), que ha sido completado con los indicadores de la región pélvica, siempre que ha sido posible.

Para los indicadores de la pelvis se utiliza el sistema de Todd (1921) y Suckey para los cambios morfológicos de la sínfisis púbica, y para la faceta auricular (Lovejoy et alii (1985)).

Con respecto al cierre de las suturas craneales nos hemos basado en Meindl y Lovejoy (1985), mientras que para el extremo esternal de las costillas se ha utilizado (Iskan y Loth, 1984).

- Estatura

Para establecer la estatura en vida, se han de tomar las medidas de longitud de los huesos largos que se han preservado, mediante un medidor de huesos.

- Patologías y Anomalías

En líneas generales, con el estudio antropológico podemos aportar algunas patologías o enfermedades detectadas; en los casos más sobresalientes, si hemos hecho referencia como variante anatómica.

Detectamos en un sujeto, osteoartritis (tipo de artritis más común), es decir, el fallo del cartílago en una articulación.

Por otro lado, la evidencia clara de agujero por impacto de proyectil y margen de fractura limpia que presenta uno de los sujetos en el cráneo, indica obviamente un disparo, revelando la trayectoria del proyectil que ha sido detectada y tomada nota *in situ*.


APARTADO 6.

RESULTADOS DE LA INTERVENCIÓN ARQUEOLÓGICA

CATAS ARQUEOLÓGICAS

Una vez detectada la fosa, pasamos a la retirada de terreno terrígeno que cubre la fosa para delimitar el perímetro de la misma y seguidamente evaluaríamos el estado de los distintos cuerpos esqueléticos, para poder determinar si se puede realizar una exhumación en condiciones óptimas.

El estudio estratigráfico se realiza de manera manual, con el levantamiento de las distintas unidades estratigráficas y la asociación del material encontrado en los diferentes niveles. Los trabajos comienzan el día 3 de abril, centrándonos en el sector que, según el estudio archivístico realizado anteriormente, era el más susceptible de confirmar resultados positivos, “...*quedaron enterrados en una fosa situada sobre la derecha del paseo central, hacia el norte.*”. Este sector corresponde a la parte central del antiguo cementerio.



Estado de la fosa tras su localización.

Las líneas negras indican los féretros de adultos.

Las líneas rojas indican los féretros de niños.

El féretro nº 1 es de una persona joven



Detalle del cráneo del féretro 3. Se localiza proyectil de máuser en el interior, ha roto el parietal derecho del cráneo.



Detalle del cuerpo 5. No conserva las extremidades inferiores, y presenta fracturas en la pelvis. Es necesario el estudio antropológico para determinar las fracturas en la cadera sean de afección por enterramiento posterior o fracturas perimortem.



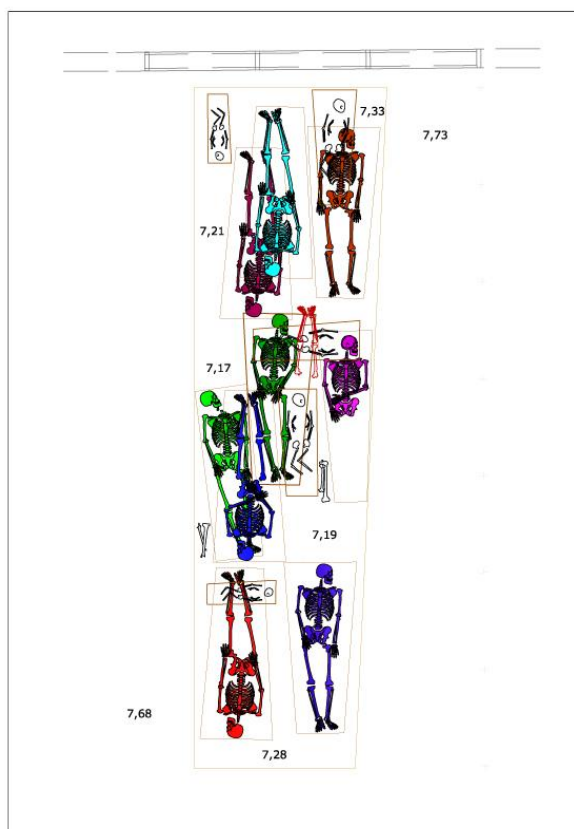
Esta imagen es el resultado final de los trabajos de localización de la fosa común de los 9 mineros que perdieron la vida en la Pañoleta. Posteriormente les fue realizada la autopsia y fueron inhumados en féretros como recoge la sesión celebrada el día 19 de agosto de 1936, donde se paga a Francisco Villalón por nueve féretros (para los mineros) la cantidad de 180 pesetas.

En septiembre de 2014, continuamos con los trabajos en el antiguo cementerio de camas, después de encontrar resultados positivos en el sector 3, zona oeste del recinto, donde tenemos localizados al menos 5 individuos con síntomas de muerte violenta y con una disposición diferente a lo que nos encontramos en los enterramientos individuales en féretro.

Como venimos haciendo, primero marcamos la zona de actuación, en el sector 2, concretamente en la zona norte de esta parte central. Con ayuda de maquinaria

realizamos una primera retirada de tierra y estructura del actual centro de educación vial, llegando a una profundidad de 100 cm, dejando así un margen de seguridad para no afectar a posibles restos inhumados en el antiguo cementerio. Como hemos comprobado en los sondeos anteriores tenemos certeza de que siguen existiendo enterramientos en el camposanto, a una profundidad de 140 cm. Con este primer rebaje detectamos una mancha en el terreno de 150 cm de ancho que se expande hacia el sur. Se trata de una tierra suelta, de color oscuro y de granimetría media, delimitada a los lados por niveles de tierra compacta amarillenta. Además localizamos el muro perimetral del antiguo cementerio en este lado norte, formado por ladrillos y argamasa.

- Las víctimas fueron objeto de disparos de fusiles y pistolas.
- La disposición de los ataúdes muestra total sincronía entre ellos ya que no se encuentran afectadas unas inhumaciones con otras.



Representación gráfica de las inhumaciones.

- 1. EXHUMACIÓN DE CINCO VÍCTIMAS EN EL SECTOR NORTE**
- 2. EXHUMACIÓN DE LA FOSA DE LOS NUEVE MINEROS**
- 3. LOCALIZACIÓN DE FOSA COMÚN A TREINTA METROS DEL MURO OESTE Y CUATRO METROS DEL MURO SUR.**

1

■ EXHUMACIÓN DE CINCO VÍCTIMAS EN EL SECTOR NORTE

Con todos los permisos pertinentes en estos casos y siguiendo el protocolo de actuación, procedemos a la **exhumación de los restos detectados en la zona llamada sector 3**, situada al noroeste de la zona de trabajo.

Después de la localización de estas víctimas, una vez marcadas las coordenadas y georeferenciada la zona, señalamos el nivel al que se encuentran los restos cubriéndolos con arena y tierra, así lo primero que hacemos es retirar esta tierra que cubre los cuerpos y definirlos de nuevo, para ahora sí empezar la exhumación.

Nos centramos en primer lugar en los cuerpos situados, dentro del sector 3, en la zona sur. Los sujetos están sin féretro y depositados en un mismo momento. Junto a estos enterramientos detectamos restos sin conexión anatómica, que han sido afectados por este enterramiento colectivo, son restos de inhumaciones anteriores. De la misma forma los restos exhumados han sido afectados por inhumaciones posteriores y han provocado que no conservemos los cuerpos completos.

Después de la definición de los restos pasamos a su estudio en campo, con su definición, describiendo su disposición, deposición, medidas, fotografía y descripción de cualquier patología observada o cualquier anomalía antropológica.



Individuo 1.1

El primer cuerpo en ser exhumado fue el individuo 1.1, se conserva en buen estado, comenzamos por las extremidades inferiores, cintura pélvica, caja torácica y terminamos con la extremidad superior izquierda que la detectamos bajo el tren superior.

1.1. Individuo decúbito prono, deposición extendida; situada al oeste de los individuos 1.2 y 1.3, con orientación este-oeste. La extremidad superior derecha no la conserva, probablemente por afección de enterramientos posteriores, extremidad superior izquierda la tiene extendida bajo el torso; la extremidad inferior derecha la presenta flexionada, la izquierda extendida; conserva tren superior hasta las cervicales; no conserva el cráneo, ni ambos pies. Presenta fractura *perimortem* del fémur izquierdo y proyectil de máuser junto a pierna derecha, localizado en la diáfisis del fémur. Conserva además una hebilla metálica.

El estudio antropológico determina el sexo varón por las características de la pelvis y el desarrollo de los huesos largos.

Se estima la edad, entre 30 y 40 años, por la sínfisis púbica, fase V -VI de Tood.

Continuamos con el individuo 1.2, cuerpo que está incompleto y solo podemos

exhumar un fémur y una extremidad superior.

Sin determinar el sexo, y la edad.

1.2. Individuo decúbito supino; cuerpo en muy mal estado de conservación, situado entre los individuos 1.1 y 1.2, al este del individuo 1.1, con orientación oeste-este; conserva fémur derecho, de la extremidades superiores sólo conserva el húmero y antebrazo derechos. Presenta fractura *perimortem* en la diáfisis del fémur.

Seguimos con este grupo de tres cuerpos dentro de esta zona sur del sector 3, y levantamos el individuo 1.3 del que conservamos el tren superior.

1.3. Individuo decúbito lateral, con orientación sureste-noroeste; conserva parte del tren superior, extremidad superior derecha flexionada hacia la zona craneal y la izquierda paralela al cuerpo. Localizado al sureste del individuo 1.2.

Las inhumaciones posteriores han afectado este enterramiento colectivo, y provoca un conjunto de restos sobre los pies del individuo 1.1.

Al norte del enterramiento colectivo, a unos 3 metros y medio, detectamos una inhumación sin féretro (1.4).



Detalle de la cuchara relacionada con el individuo 1.4.

Continuamos la inhumación en el sector 3 y pasamos al levantamiento del individuo 1.4, cuerpo en mal estado de conservación pero del que conservamos prácticamente el esqueleto completo. Empezamos la exhumación por las extremidades inferiores, cadera, extremidades superiores y terminamos con la caja torácica y cintura escapular, ya que el cráneo no lo conserva.

1.4. Individuo decúbito supino, posición extendida, situado en la zona noroeste del sector 3; presenta las extremidades superiores paralelas al cuerpo y las inferiores extendidas; con orientación Noroeste-Sureste, detectamos una cuchara sopera a la altura de la zona craneal. Presenta doble fractura en fémur izquierdo, una en la diáfisis y la segunda en la parte distal, además tiene fracturas *perimortem* en la diáfisis de ambas tibias. Esta inhumación está en el paseo central del antiguo cementerio.



Detalle de peine, lápiz y espejo. Objetos clásicos en enterramientos en fosa.

Un poco más al norte, a 1 metro y medio, en el perfil oeste detectamos un peine, lápiz y un cristal o espejo. En esta zona seguimos encontrando inhumaciones que han alterado enterramientos anteriores, provocando conjuntos de restos inconexos.



Detalle proyectil individuo 1.5

La exhumación termina en este sector con el levantamiento del individuo 1.5, que lo detectamos desconectado, se trata de un enterramiento secundario. Los restos se conservan en buen estado de conservación y tenemos el esqueleto prácticamente completo.

1.5. Enterramiento secundario. Individuo sin conexión anatómica. Localizado al norte del sector 3, junto al perfil este. Cuerpo en buen estado de conservación, conservamos el esqueleto completo, a falta de las falanges. Detectamos un proyectil junto a uno de los huesos largos, fémur derecho.

DESCRIPCIÓN DE VÍCTIMAS EXHUMADAS EN EL SECTOR 3

INDIVIDUO 1.1

Cuerpo situado en el sector Sur, situado al oeste de los individuos 1.2 y 1.3.

Conservación del esqueleto.

No conserva cráneo, ni cervicales, ni la extremidad superior derecha, de la izquierda sólo conserva el radio. Le falta el extremo distal de las tibias y perones, no conserva ambos pies. El cuerpo se ve afectado por remociones posteriores.

Posición general.

El cuerpo aparece decúbito prono, posición extendida, con el cráneo orientado hacia el este. No conserva el cráneo.

Orientación Este-oeste.

Longitud en fosa:153 cm.

La extremidad superior derecha no la presenta, de la extremidad superior izquierda solo detectamos el radio bajo la caja torácica.

La extremidad inferior derecha la presenta flexionada y la izquierda extendida, no presenta la parte distal de tibias y perones, ni ambos pies.

Objetos: - 1 hebilla metálica localizada en la zona pélvica

Identificación sexo. Varón.

Identificación edad.

Estatura.

Caracteres morfológicos.

Daños *perimortem*.

Presenta fractura *perimortem* en la diáfisis del fémur izquierdo.

Procesos patológicos en vida.

Detectamos un proyectil junto al fémur derecho localizado en la diáfisis.

INDIVIDUO 1.2

Cuerpo situado en el sector Sur, situado al oeste de los individuos 1.3 y al este del individuo 1.1.

Conservación del esqueleto.

Cuerpo en mal estado de conservación. Conserva fémur derecho, húmero y antebrazo derecho.

Posición general.

El cuerpo aparece decúbiteo supino, no se puede determinar la posición por la falta de restos óseos.

Orientación oeste-este.

Longitud en fosa:-.

La extremidad superior derecha presenta una leve flexión del antebrazo.

De las extremidades inferiores sólo conserva el fémur derecho.

Objetos: -

Identificación sexo. Varón.

Identificación edad.

Estatura.

Caracteres morfológicos.

Daños *perimortem*.

Presenta fractura *perimortem* en la diáfisis del fémur derecho.

Procesos patológicos en vida.

INDIVIDUO 1.3

Cuerpo situado en el sector Sur, situado al este de los individuos 1.1 y 1.2.

Conservación del esqueleto.

Cuerpo en mal estado de conservación. Solo conserva tren superior.

Posición general.

El cuerpo aparece decúbito lateral, no podemos determinar si la posición es extendida posición extendida, con el cráneo orientado hacia el sureste.

Orientación Este-oeste.

Longitud en fosa:-.

La extremidad superior derecha la presenta flexionada hacia la zona craneal y la izquierda paralela al cuerpo.

No presenta las extremidades inferiores.

Objetos: -

Identificación sexo. Varón.

Identificación edad.

Estatura.

Caracteres morfológicos.

Daños *perimortem*.

Procesos patológicos en vida.

INDIVIDUO 1.4

Cuerpo situado en el sector Norte, junto perfil oeste, al noroeste del individuo 1.

Conservación del esqueleto.

No conserva el cráneo ni la cervicales, la falta además el pie derecho. Cuerpo en mal estado de conservación con los fémures fracturados.

Posición general.

El cuerpo aparece decúbito supino, posición extendida, con el cráneo orientado hacia el sureste. No conserva el cráneo.

Orientación Sureste-noroeste.

Longitud en fosa: 156 cm

La extremidad superior derecha la presenta sobre la caja torácica con la mano sobre el sacro; la extremidad superior izquierda aparece paralela al cuerpo con la mano a la junto al coxal izquierdo.

Las extremidades inferiores están extendidas. flexionadas completamente, formando un ángulo de 45° entre los fémures y las tibias, peronés, los pies aparecen en su cara externa.

Objetos: - cuchara localizada junto a la zona craneal

Identificación sexo. Varón.

Identificación edad.

Estatura.

Caracteres morfológicos.

Daños *perimortem*.

Presenta doble fractura en fémur izquierdo, una en la diáfisis y la segunda en la parte distal, además tiene fracturas *perimortem* en la diáfisis de ambas tibias.

Procesos patológicos en vida.

INDIVIDUO 1.5

Cuerpo situado en el sector Norte, junto perfil este, localizado al este del individuo 1.4.

Conservación del esqueleto.

Completo.

Posición general.

Inhumación secundaria, cuerpo sin conexión anatómica.

Orientación: -

Longitud en fosa:

Las extremidades las presenta desarticuladas.

Objetos:

Identificación sexo. Varón.

Identificación edad.

Estatura.

Caracteres morfológicos.

Daños *perimortem*.

Procesos patológicos en vida.

2. EXHUMACIÓN DE LA FOSA DE LOS NUEVE MINEROS

El día 30 de Abril del 2015 se convoca a diferentes medios para anunciar la reanudación de los trabajos en el antiguo cementerio de camas, después de la localización de la fosa de los mineros, se va a proceder a la exhumación de los nueve féretros. Delegación de Cultura del Ecxmo. Ayuntamiento de Camas, Asociación Memoria Libertad y Cultura democrática, familiares y Dirección General de Memoria Democrática confluyen en el buen entendimiento y se vuelve a marcar la línea de un trabajo imaculado.



Trabajos de retirada de arena que cubre los restos

Los trabajos de exhumación comienzan la primera semana del mes de Mayo. Empezamos con la retirada de la arena que cubría los restos de los mineros, marcamos la fosa y la protegimos anteriormente. De manera manual procedemos a la retirada de esta tierra hasta llegar a los restos que tenemos marcados. Se trata de definir nuevamente los restos para poder individualizarlos, describirlos, tomar medidas antropométricas y determinar de manera ocular un primer análisis antropológico en campo.



Detalle de restos de inhumaciones de infantiles

Los primeros restos detectados pertenecen a inhumaciones de infantiles. Concretamente en el sector norte tenemos dos ataúdes de cien y otro de setenta centímetros de largo, los tenemos en la zona este y oeste, infantil 1 e infantil 2, localizados en ambas esquinas de la fosa. Estas inhumaciones han afectado a los restos de las víctimas, son enterramientos posteriores que provocan desplazamientos y pérdidas de restos óseos anteriores, en este caso afectando a los enterramientos en fosa. Esto lo vemos con claridad con el infantil 3, localizado en el sector central, zona este, esta inhumación ha afectado a los restos del féretro número 2, se ven afectadas las vértebras cervicales y detectamos incluso el cráneo totalmente desplazado. Así pasamos a definir los restos de los infantiles y después de valorar el nivel de afectación que han provocado procedemos a su exhumación individualizada.

Infantil 1 localizado en el sector norte-zona este de la fosa, decúbito supino con el cráneo orientado hacia el norte. Longitud en fosa 100 cm.

Infantil 2 localizado en el sector norte-zona oeste de la fosa, decúbito supino con el cráneo orientado hacia el norte. Longitud en fosa 80 cm.

Infantil 3 localizado en el sector central -zona este de la fosa, decúbito supino con el cráneo orientado hacia el este. Longitud en fosa 80 cm.

Detectamos dos inhumaciones más de infantiles, localizadas junto a los perfiles de la fosa, en su lado oeste, infantil 4 y en su lado este, infantil 5. Estas inhumaciones han afectado al individuo 3 y al individuo 7 respectivamente, encontrando los restos de esta inhumación sin conexión.

Infantil 4 localizado en el sector central-zona oeste de la fosa, decúbito supino con el cráneo orientado hacia el norte. Longitud en fosa 100 cm.

Infantil 5 localizado en el sector central-zona este de la fosa, decúbito supino con el cráneo orientado hacia el norte. Longitud en fosa 100 cm.

Igual que las inhumaciones anteriores de infantiles estos dos los exhumamos después de su definición y descripción.

Localizamos dos enterramientos más de infantiles localizados en el sector norte-zona oeste y en el sector central-zona oeste, consideramos que no es necesaria su exhumación para el entendimiento global de la fosa, por lo solo pasamos a describirlas y referenciarlas. La inhumación del infantil 6 si es determinante ya que afecta negativamente al resultado final de la exhumación de la fosa, concretamente afecta al féretro número 1, rompiendo su conexión anatómica, conservando el cuerpo solamente el tren superior.

Infantil 6 localizado en el sector norte-zona oeste de la fosa, decúbito supino con el cráneo orientado hacia el este. Longitud en fosa 100 cm.

Infantil 7 localizado en el sector central-zona oeste de la fosa, decúbito supino con el cráneo orientado hacia el norte. Longitud en fosa 80 cm.

Tenemos que destacar estas inhumaciones de infantiles, se trata de un número elevado de niños enterrados en el mismo lugar, sus féretros coinciden con los límites de la fosa. en las esquinas noroeste y noreste tenemos los infantiles 1 y 2, en la pared este localizamos los infantiles 3 y 5 y en la pared oeste los número 4 y 7. Este no es un caso aislado, en otras fosas nos hemos encontrado la misma situación, enterramientos de infantiles, neonatos y/o nonatos enterrados en la fosa a cota superior unas veces y otras en los límites de la misma. Esto es una forma más de ocultamiento de la fosa, ya que la inhumación de niños causa un respeto y mantiene el lugar de enterramiento intacto.



Individuo 1.1 enterramiento sin síntomas de muerte violenta.

No sólo detectamos afecciones por enterramientos de infantiles, también encontramos en la fosa inhumaciones de adultos que han influido de manera negativa en la fosa, desconectando la conexión anatómica de los distintos cuerpos inhumados en la tumba colectiva. Tenemos dos cuerpos en ataúd pertenecientes a inhumaciones posteriores.

Individuo 1.0. Enterramiento en ataúd. Localizado en el sector sur-zona central del fosa, sobre los individuos 3 y 5.

Individuo 1.1. Enterramiento en ataúd. Localizado en el sector norte-zona central de la fosa, sobre el individuo 1.



Primera enumeración de las víctimas

Después de evaluar las distintas intrusiones y afecciones sufridas en la fosa, definimos y delimitamos los ataúdes que tenemos dentro de la fosa. Enumeramos las nueve víctimas, empezando por el norte la numeración con el individuo 1, hasta el sector sur donde tenemos localizado el individuo 9.

Dibujamos la planta de la fosa, georreferenciamos el perímetro de la misma y la situamos, a través de planos y fotogramas antiguos, dentro del antiguo camposanto, todo después de describir y fotografiar cada detalle del proceso de trabajo. Comprobamos ciertamente como tenemos una clara sincronía entre los distintos ataúdes, observamos en un mismo nivel todos los enterramientos, solo altera esta armonía funeraria los ataúdes enterrados posteriormente de infantiles en unos casos y de adultos en otros.



Individuo 1

El trabajo de exhumación propiamente dicho los iniciamos con el **individuo 1**, después de las mediciones, descripciones y fotografía general y de detalle, pasamos a la individualización del cuerpo. La exhumación se reduce al tren superior, ya que solo conserva un peroné de las extremidades inferiores, levantamos las extremidades superiores, caja torácica, cintura escapular y terminamos con el cráneo. Este individuo se encuentra afectado por una inhumación de infantil que ha ocasionado la pérdida del tren inferior.



Detalle de proyectil en el cráneo de individuo 1

Pasamos a la individualización del **individuo 2**, levantamos el tren superior que es la parte que conserva, incluyendo el sacro y ambos coxales, que es por donde comenzamos la exhumación, el cráneo también lo conserva y lo detectamos desplazado. Este es otra caso en el que encontramos una afección que ha producido la remoción de restos óseos dentro del ataúd, afección producida por una inhumación de un infantil.

En la zona central tenemos el **individuo 3**, individuo en mal estado de conservación, afectado por inhumaciones posteriores que han provocado que encontremos el cuerpo desconectado. La exhumación se reduce a los restos encontrados sin conexión: cráneo, ambos fémures, sacro, costillas, coxal derecho, dos vértebras lumbares y una dorsal.



Individuo en féretro

Junto al individuo 3 tenemos el **individuo 4**, localizado junto al perfil oeste, cuerpo en mal estado de conservación aunque conserva todo el esqueleto, la exhumación la realizamos de manera completa, comenzando por el extremo distal de las extremidades inferiores, cintura pélvica, extremidades superiores, caja torácica, cintura escapular y finalmente el cráneo.

Con el siguiente cuerpo, **individuo 5**, tenemos problemas para la individualización de los restos, ya que los detectamos desconectados, volvemos a encontrarnos el cuerpo sin conexión anatómica y la exhumación se reduce a los restos que se conservan. Aunque detectamos algunas partes del esqueleto conectadas no podemos determinar la posición anatómica. Encontramos conectadas vertebras dorsales y extremidad superior izquierda. Conserva además la mandíbula, omóplatos, costillas y cúbito derecho.

Pasamos al **individuo 6**, del que solo conservamos las extremidades inferiores y la exhumación solo la podemos reducir a esta parte del tren inferior.

Seguimos la exhumación y continuamos hacia el sur de la fosa donde tenemos los

últimos tres cuerpos.



Individuo en féretro

El **individuo 7** conserva la mayor parte del cuerpo a falta de la extremidad proximal de tibias y perones y la parte distal de ambos fémures. La exhumación la comenzamos por la parte más distal del cuerpo, hasta terminar en el cráneo.

Con respecto al **individuo 8**, tenemos de nuevo el problema de las afecciones posteriores y la exhumación no la podemos realizar de manera completa, solo conserva huesos largos sin conexión anatómica, huesos que pertenecen a las extremidades del individuo.

La exhumación la terminamos con el **individuo 9**, individuo más al sur de la fosa. Realizamos la última exhumación depositando los restos en la caja, quedando así individualizados los nueve cuerpos que contenía esta fosa “...situada sobre la derecha del paseo central, hacia el norte.”

El proceso de exhumación de las víctimas lo realizamos después de fotografiar cada cuerpo de manera individual, realizando foto de detalle de anomalías antropológicas o patológicas y foto de objetos determinados relacionados con los individuos. Se realizan medidas antropométricas que se vuelven a comprobar en el posterior estudio antropológico, medidas también de longitud en fosa de cada ataúd, se dibuja en campo la planta y se definen completamente los cuerpos para su individualización. Cuando pasamos a la exhumación esta se realiza siguiendo la conexión anatómica del cuerpo, pudiendo comenzar por la parte distal del cuerpo, desde la falanges de los pies, extremidades inferiores, cintura pélvica, extremidades superiores, caja torácica, costillas de un lado y luego del otro, columna vertebral, desde lumbares a cervicales y terminamos con la exhumación del cráneo. Después se realiza una criba de toda la tierra extraída durante el proceso extracción de los

restos. En la exhumación realizamos una separación de extremidades y de falanges, depositamos extremidades separadas en bolsas de papel, esto es pierna derecha en una bolsa, pierna izquierda en otra, pie derecho en una bolsita y el izquierdo en otra, igualmente separamos la lateralidad de las extremidades superiores. Cada cuerpo lo depositamos en una caja fabricada a conveniencia para estos casos de exhumación, que aíslan los restos de cualquier agente exterior que les pueda afectar.

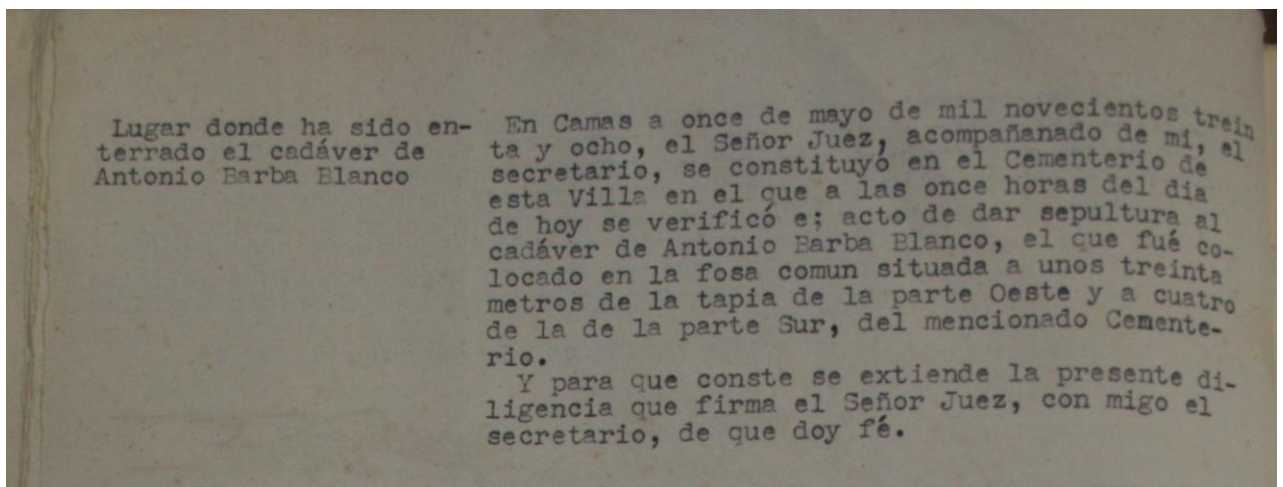
Una vez individualizados los cuerpos están listos para el siguiente paso, se trata del estudio antropológico, realizado por el director del proyecto y antropólogo Andrés Fernández Martín. El estudio se realiza en un habitáculo acondicionado para la ocasión dentro del mismo parque vial. Se realiza un trabajo minucioso científicamente extrayendo toda la información que podemos sacar de los restos para poder acercarnos lo más posible a las cualidades físicas que la víctima tenía, edad, altura, enfermedades patológicas, etc.

3

LOCALIZACIÓN DE FOSA COMÚN A TREINTA METROS DEL MURO

OESTE Y CUATRO METROS DEL MURO SUR.

Después de realizar la exhumación de las distintas fosas localizadas en el antiguo cementerio de Camas, tanto en el sector 3 como sobre la derecha del paseo central, hay documentación que ubica una fosa común dentro del camposanto, concretamente a "...unos treinta metros del muro oeste y cuatro del muro sur"¹, además según algunos testimonios en ese lugar, cerca de donde había una antigua cruz, a la espalda de ésta, "se arrojaban cadáveres", víctimas de la represión.



Diligencia de enterramiento de Antonio Barba Blanco.



Zona donde se va a realizar el sondeo

¹ Archivo Militar Territorial nº 2 de Sevilla. Legajo 174. Procedimiento 7458 Causa instruida contra Antonio Barba Blanco.

En primer lugar marcamos el lugar donde podríamos localizar la fosa, esto es, marcamos 30 metros desde el muro oeste y nos separamos 4 metros del muro sur, señalamos este sitio y trazamos un sondeo 5 metros hacia el oeste y otros 5 hacia el este, quedando una cata de 10 metros x 3 metros de ancho.

Comienza el rebaje mecánico, con la ventaja de conocer el subsuelo del antiguo cementerio, primero retiramos las estructuras del actual parque vial. Detectamos, a un metro de profundidad, dos tuberías antiguas de agua anuladas actualmente.



Estructuras del antiguo cementerio

Seguimos el rebaje mecánico y detectamos estructuras del antiguo cementerio, estructuras funerarias, nichos vacíos, colmatados con escombros. Llegamos al final de los nichos, alcanzando 1,80 de profundidad, éste sería el nivel original del antiguo cementerio. Esta estructura aparece claramente en la fotografía antigua de la época, fotogramas que nos ayudan a conocer el estado original del antiguo camposanto, dentro del sondeo esta estructura la detectamos en la parte oeste.

Como no podía ser de otra manera detectamos inhumaciones individuales en féretro, sin síntomas de violencia, a una profundidad de 1,60 metros y nos vemos en la necesidad de su exhumación para seguir con los trabajos de localización. Se trata de dos enterramientos en ataúd, dos adultos maduros, localizados al este de la anterior estructura, uno en la zona central del sondeo y otro en la parte este. Presentan la misma orientación y la misma cota de profundidad.



Detectamos cambio terrígeno y ampliamos sondeo hacia norte.

Continuamos rebajando con maquinaria, pero de manera controlada, sin bajar de bruscamente, hasta que alcanzamos una profundidad considerable, llegando a los -4 metros, incluso alcanzamos en la zona más al oeste del sondeo el nivel freático. Cerciorándonos así de que obteníamos resultados negativos. Pero es en el centro del sondeo, justo donde marcamos los 30 metros desde el muro oeste, donde parece que se distingue un cambio estratigráfico, detectamos una tierra más suelta con una coloración más clara. Esto hace que resolvamos abrir hacia el norte desde el centro del sondeo, una anchura de dos metros y medio. Marcamos ese nivel fértil arqueológicamente, a 1,80 metros de profundidad y abrimos hasta ese nivel mecánicamente para luego pasar al rebaje manual.

En una primera limpieza manual detectamos dos féretros con distintas orientaciones, localizados en la parte más al sur de este nuevo sondeo. Delimitamos las líneas de ataúdes y nos centramos dentro de la tierra con distinta coloración, tierra más clara de color amarillento y seguimos con el rebaje manual dentro de esta tierra e intentamos delimitarla. Tenemos la tierra en un metro de anchura y dos metros de longitud, el límite en la parte este lo tenemos localizado pero al oeste se extiende.



Cráneo detectado dentro de fosa

El primer hallazgo dentro de esta zona delimitada lo detectamos junto al perfil oeste de la misma, se trata de un cráneo que comenzamos a limpiar y a certificar que tiene conexión. Definimos el cráneo y comprobamos que está decúbito prono, además tiene conectadas las primeras cervicales. Luego pasamos a la definición de los huesos largos, detectamos las extremidades superiores y las inferiores, vemos además que mantenía restos del calzado (suelas de caucho). Se trata sin duda de un individuo enterrado de cubito prono, con sensación de haber sido arrojado, sin rastro de ataúd.

Seguimos con la definición de la zona y detectamos un segundo cráneo junto a los pies del primer individuo localizado, se trataría de un segundo individuo con distinta orientación, tenemos el primero con orientación oeste-este y el segundo este-oeste, a una cota más baja, estaría bajo el cuerpo que está prono, estando este decúbito supino. Definiendo las extremidades inferiores del individuo primero detectamos dos suelas y restos de un lápiz junto a un objeto alargado y cilíndrico, con un tapón de rosca que no alcanzamos a distinguir que puede ser. Además localizamos dos suelas más junto a la que sería la pared norte de esta nueva fosa, donde descansa la mano derecha del individuo decúbito prono. Es precisamente junto al antebrazo derecho del primer cuerpo localizado donde detectamos una de las pruebas más concluyentes, junto a una aleación metálica mezclada con restos de material aparece un proyectil, lo que certifica sin duda que la localización de la fosa ha sido positiva.



Detalle de la fosa

Finalmente, después de comunicarle el reciente hallazgo a las autoridades pertinentes municipales y autonómicas y a familiares, marcamos el lugar, georreferenciamos, dibujamos, realizamos descripción y fotografía, para terminar cubriendo los restos con arena, quedando así protegidos.



Protegemos y marcamos el nivel de los restos óseos, antes de proceder a su cubrición de tierra.

Resultado positivo en la localización de la fosa común en el antiguo cementerio de camas:

- Una zanja de un metro de ancho limitada al este y que se extiende hacia el oeste



- Localizamos más de un cuerpo sin ataúdes, uno de ellos decúbiteo prono



- Cultura material de la época (restos de calzado, lápiz)



- Detectamos proyectil *máuser*.





Detalle de la cubrición de la fosa en el sector Suroeste.



Estado actual después de haber rellenado con tierra el sondeo para localizar la fosa en el sector Suroeste.

DESCRIPCIÓN INDIVIDUAL DE LA FOSA CON FÉRETROS

INDIVIDUO 1

Inhumación en ataúd. Cuerpo situado en el sector norte-zona central, bajo individuo 1.1, localizado al noroeste del individuo 2. Afectado por inhumación de un infantil enterrado posteriormente de manera perpendicular al que estamos describiendo, afectando concretamente a la parte inferior del esqueleto.

Conservación del esqueleto.

Conserva la mayor parte del hemicuerpo superior, cráneo, vértebras cervicales y dorsales, costillas, húmeros, antebrazo derecho, cintura escapular y peroné izquierdo.

Posición general.

El cuerpo aparece decúbito supino, posición extendida, con el cráneo orientado hacia el sur. El cráneo presenta una basculación derecha presentando la parte izquierda de la capacidad craneana, parte izquierda del maxilar y la mandíbula la descubrimos desplazada y fracturada.

Orientación Sur-Norte.

Longitud en fosa: 170 cm.

La extremidad superior derecha la presenta paralela al cuerpo con el radio desplazado y la mano situada en la zona pélvica; la extremidad superior izquierda presenta el húmero paralelo a la caja torácica.

De las extremidades inferiores solo conserva el peroné izquierdo.

Objetos:

Identificación sexo. Varón.

Identificación edad. 25/35. Determinado por las vértebras, obliteración de las suturas craneales, extremo esternal de las costillas.

Estatura.

Caracteres morfológicos.

Daños *perimortem*.

Fracturas en la mandíbula.



Detalle de fractura en la rama mandibular

Procesos patológicos en vida.

Detectamos un proyectil en el interior del cráneo, a causa del impacto le falta parte del parietal izquierdo.

Detectamos resto de metal ferroso junto al cráneo, puede pertenecer al ataúd.



Detalle de proyectil localizado en el interior del cráneo



Individuo 1. Detalle de la afección de ataúd de infantil

INDIVIDUO 2

Inhumación en ataúd. Cuerpo situado en el sector central-zona este, localizado al sureste del individuo 1. Afectado por inhumación de un infantil enterrado posteriormente de manera perpendicular al que estamos describiendo, afectando concretamente a la parte superior del esqueleto, desde la cervicales al cráneo.

Conservación del esqueleto.

Conserva la mayor parte del hemicuerpo superior, cráneo, vértebras dorsales y lumbares, costillas, antebrazos, sacro y ambos coxales.

Posición general.

El cuerpo aparece decúbito supino, posición extendida, el cráneo lo detectamos desplazado. El cráneo presenta multifracturas y la mandíbula no la conserva.

Orientación Norte-Sur.

Longitud en fosa:

Las extremidades superiores las presenta sobre la región abdominal, no conserva los húmeros.

Las extremidades inferiores no las conserva.

Objetos:

Identificación sexo. Varón.

Identificación edad.
Estatura.

Caracteres morfológicos.

Daños *perimortem*.

Procesos patológicos en vida.



Individuo 2. Detalle afección del ataúd infantil

INDIVIDUO 3

Cuerpo situado en el sector central, zona oeste, junto individuo 4, al suroeste del individuo 1 y al norte del individuo 5.

Conservación del esqueleto.

Falta la mayor parte del esqueleto, está conservado en muy malas condiciones. Solo conserva cráneo, ambos fémures, sacro, costillas, coxal derecho, dos vértebras lumbares y una dorsal.

Posición general.

El cuerpo aparece desconectado, afectado por inhumaciones posteriores.

Orientación -.

Longitud en fosa: -.

No conserva las extremidades superiores.

Solo conserva los dos fémures.

Objetos: restos de metal, botón marrón

Identificación sexo. Varón.

Identificación edad.

Estatura.

Caracteres morfológicos.

Daños *perimortem*.

Procesos patológicos en vida.

Cuerpo en mal estado de conservación, restos óseos sin conexión pertenecientes a un mismo individuo.



Individuo 3

INDIVIDUO 4

Inhumación en ataúd. Cuerpo situado en el sector central, zona oeste, junto restos del individuo 3, al suroeste del individuo 1 y al norte del individuo 5. Detectamos una inhumación infantil al oeste de este féretro, junto al perfil oeste de la fosa.

Conservación del esqueleto.

Conserva la mayor parte del esqueleto, falta parte del cráneo, está conservado en muy malas condiciones.

Posición general.

El cuerpo aparece decúbito supino, posición extendida, con el cráneo orientado hacia el sur. El cráneo lo presenta desconectado, la mandíbula si la tiene conectada con las cervicales.

Orientación Sur-Norte.

Longitud en fosa: 170 cm.

La extremidad superior derecha presenta una abducción lateral de 45° con una flexión de 45° del antebrazo y la mano la encontramos sobre las vértebras dorsales 10 y 11; la extremidad superior izquierda presenta una leve abducción lateral de 15° con pronación del antebrazo, lo encontramos ligeramente flexionado paralelo a las vértebras lumbares con la mano junto al coxal izquierdo.

Las extremidades inferiores las presenta extendidas, apoyados ambos pies sobre la cara plantar.

Objetos: restos de metal, botón de nácar, botón metálico

Identificación sexo. Varón.

Identificación edad. 40- 56. Faceta auricular

Estatura.

Caracteres morfológicos.

Daños *perimortem*.

Fractura en la diáfisis del fémur derecho.

Fractura en falange proximal de la mano izquierda.

Procesos patológicos en vida.

Proceso degenerativo en las vértebras, lo observamos en la porosidad que presentan las vértebras.

Cuerpo en mal estado de conservación, presenta el cráneo desplazado. Detectamos restos de otro individuo relacionados con esta inhumación, concretamente una mandíbula y parte proximal de un húmero.



Detalle de mandíbula dentro de ataúd



Individuo 4

INDIVIDUO 5

Cuerpo situado en el sector Sur-zona oeste, localizado al este del individuo 4, al noroeste del individuo 9 y al suroeste del individuo 2.

Conservación del esqueleto.

Cuerpo en mal estado de conservación. Afectado por inhumaciones posteriores, encontramos conectadas vertebrales dorsales y extremidad superior izquierda. Conserva además la mandíbula, omóplatos, costillas y cúbito derecho.

Posición general.

Solo encontramos conexión en el brazo izquierdo apareciendo a partir de su cara anterior.

Orientación -.

Longitud en fosa:-.

La extremidad superior derecha no la presenta al completo, sólo el cúbito. La extremidad superior izquierda la presenta extendida, con una leve flexión del antebrazo apareciendo su mano apoyada desde la cara palmar.

Las extremidades inferiores no las presenta.

Objetos:

Identificación sexo. Varón.

Identificación edad.

Estatura.

Caracteres morfológicos.

Daños *perimortem*.

Procesos patológicos en vida.

Cuerpo afectado por remoción posterior, inhumaciones posteriores han provocado que el cuerpo esté incompleto y con partes del esqueleto desconectado.



Detalle de extremidad superior del individuo 5

INDIVIDUO 7

Cuerpo situado en el sector Sur-zona este, situado al este de los individuos 4 y 5, al

sur del individuo 2.

Conservación del esqueleto.

Solo conservamos las extremidades inferiores, cuerpo afectado por inhumaciones posteriores, los restos que detectamos no tienen conexión anatómica. No conserva tren superior ni cintura pélvica. El cuerpo se ve afectado por remociones posteriores que han provocado que lo encontremos sin conexión anatómica.

Posición general.

No podemos determinar su posición general porque no tiene conexión anatómica.

Orientación -.

Longitud en fosa:-.

Las extremidades superiores no las conserva.

Las extremidades inferiores las presenta desconectada, no conserva los pies.

Objetos: -

Identificación sexo. Varón.

Identificación edad.

Estatura.

Caracteres morfológicos.

Daños *perimortem*.

Presenta fracturas en los fémures, tibias y peroné derecho.

Procesos patológicos en vida.



Detalle de extremidades inferiores del Individuo 6

INDIVIDUO 6

Cuerpo situado en el sector sur-zona oeste, localizado al sur del individuo 4, al oeste del individuo 6.

Conservación del esqueleto.

Cuerpo completo a falta de la parte distal de los fémures y la proximal de las tibias y peronés.

Posición general.

Inhumación en ataúd. El cuerpo aparece decúbito supino, posición extendida, con el cráneo orientado hacia el sur. Presenta el cráneo desde su lado izquierdo, parietal izquierdo, parte izquierda del occipital y frontal y rama mandibular izquierda.

Orientación Sur-Norte.

Longitud en fosa: 170 cm.

La extremidad superior derecha la presenta con el húmero paralelo a la caja torácica, con flexión de 100° del antebrazo y detectamos la mano apoyada sobre las lumbares 4 y 5 presentado su cara dorsal. La extremidad superior izquierda la presenta paralela al cuerpo con pronación del antebrazo descansando la mano junto al coxal izquierdo apoyado sobre su cara palmar.

Las extremidades inferiores las presenta extendidas con los pies apoyados sobre la cara plantar.

Objetos: - 1 botón de nácar, resto metálico en forma de aro.

Identificación sexo. Varón.

Identificación edad.

Estatura.

Caracteres morfológicos.

Daños *perimortem*.

Procesos patológicos en vida.



Individuo 7

INDIVIDUO 8

Cuerpo situado en el sector Sur, situado al sur de los individuos 4 y 5.

Conservación del esqueleto.

Cuerpo en mal estado de conservación. No presenta conexión anatómica, cuerpo afectado por remociones posteriores. Solo conserva huesos largos, extremidades inferiores y húmeros.

Posición general.

No se puede determinar la posición general aunque debía estar en ataúd, decúbito supino.

Orientación: -.

Longitud en fosa:-.

No presenta conexión el cuerpo.

Objetos: -

Identificación sexo. Varón.

Identificación edad.

Estatura.

Caracteres morfológicos.

Daños *perimortem*.

Procesos patológicos en vida.

INDIVIDUO 9

Cuerpo situado en el sector Sur, situado al sur del individuo 2 y 6, al este del individuo 8.

Conservación del esqueleto.

Cuerpo en mal estado de conservación, aunque presenta el esqueleto completo.

Posición general.

Inhumación en ataúd. El cuerpo aparece decúbito supino, posición extendida, con el cráneo orientado hacia el sur.

Orientación sur-norte.

Longitud en fosa:-.

Las extremidades superiores las presenta paralelas al cuerpo.

Las extremidades inferiores las presenta extendidas.

Objetos: -

Identificación sexo. Varón.

Identificación edad.

Estatura.

Caracteres morfológicos.

Daños *perimortem*.

Procesos patológicos en vida.

APARTADO 8.

ESTUDIO ANTROPOLÓGICO

INDIVIDUO 1



Estudio antropológico de los restos óseos conservados en el individuo y montado de forma anatómica.

- Sexo

Se trata de un individuo de sexo **masculino**, a tenor de las características de la pelvis izquierda (la mejor conservada), como son la rama isquiopúbica amplia y plana, la escotadura ciática estrecha, ausencia de arco ventral, inexistencia de concavidad subpúbica y agujero obturador ovalado, y que corroboran un maxilar abierto, una mandíbula robusta con mentón marcado y ángulos goníacos evertidos, y unos procesos mastoideos voluminosos.

- Edad

Hemos estimado la edad de este individuo en torno a los **25-35** años, en función de la unión epifisaria -donde la fusión parcial de la 1ª y 2ª vértebras sacras indica un rango entre los 27 y los 32 años, de la modificación del extremo esternal de las costillas identificada en la fase 4ª de Iscan *et alii* (1986) -entre los 26 y los 32 años, y en los cambios observados en la sínfisis púbica y superficie auricular del coxal

izquierdo, como se aprecia en la siguiente tabla:

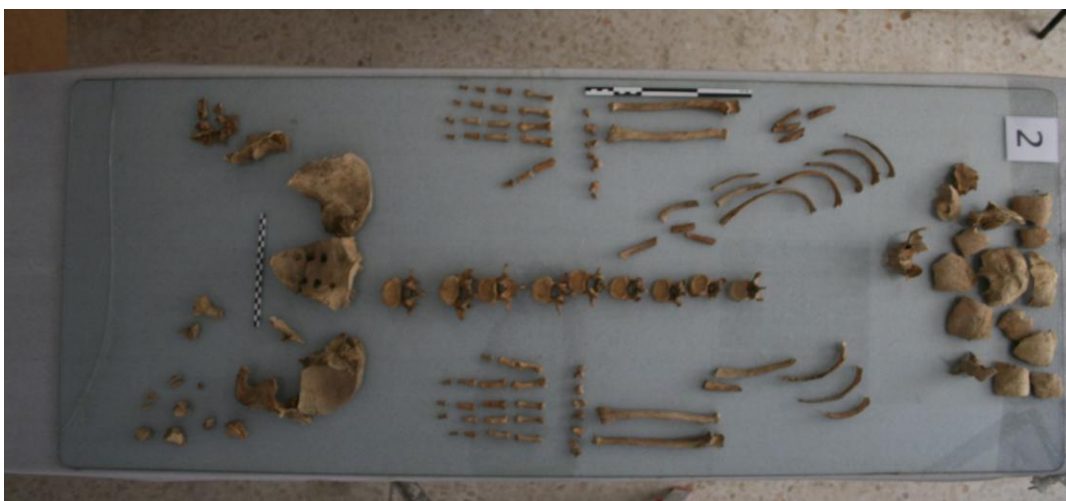	Método	Fase	Promedio	D.S.	Rango
Sínfisis púbica	Todd (1920)	f. IV / i. V			26-30
	Suchey & Brooks (1990)	II	23.4	3.6	19-34
	McKern & Stewart (1957)				
Superficie auricular	Lovejoy <i>et</i> <i>alii</i> (1985)	f. II / i. III			27-32

La superficie oclusal de los molares muestran un desgaste correspondiente a un individuo entre 25 y 35 años, según Brothwell (1987: 108).



Detalle del proyectil de fusil en el interior del cráneo.

INDIVIDUO 2



El segundo estudio antropológico individual, corresponde al sujeto que se encontraba en sector noreste de la fosa.

Estado de conservación. Mal, incompleto y afectado por la inhumación posterior de un infantil que ha alterado el estado primario del enterramiento en su tren superior. No conserva las extremidades inferiores. Un cráneo multifragmentado se encuentra sin conexión anatómica a los pies del enterramiento infantil.

Este sujeto conserva con conexión anatómica:

Cadera: coxales y sacro.

Vértebras: 5 lumbares y 4 dorsales.

Costillas: 5 derechas y 3 izquierdas.

Antebrazos y manos completas.

SEXO. Se determina sexo varón por las características de la pelvis; escotadura ciática mayor.

EDAD. La osificación de los huesos largos (cúbitos y radios) y la fusión de la cresta iliaca indica que se trata de un sujeto adulto.

Las vértebras conservadas, presentan la eliminación del anillo epifisario, indica una edad superior a los 29 años. Presenta progreso en el desarrollo osteofítico en los cuerpos vertebrales de las dorsales 9 y 10.

Los extremos esternales de las costillas presenta concavidad en forma de V y los bordes no son muy regulares, es decir, indica que por estas características se encuentra en una edad entre 25 y principio de los 30.

La cadera, al no conservar las sínfisis púbicas, detallamos los cambios producidos en la superficie auricular del ílion, aunque no podemos, o es demasiado variable para ser usado como único criterio único para la estimación de la edad. Las estrías, con granulos y presenta actividad retroarticular indica que tiene una edad inferior a 46 años según la modificación de Osborne et alii (2004).

El cráneo por la obliteración de las suturas craneales coincide con la edad de este

individuo, pero al no tener conexión anatómica no podemos afirmar 100% que corresponda a él. De momento está en la misma caja, dentro de una bolsa siglada. El desgaste dental de los molares en el maxilar conservado indica una edad superior a 30 años.


PATOLOGIAS.

Proceso osteofítico en las vértebras dorsales 9 y 10, la presencia de esta patología, que no se encuentra en las lumbares indica una fuerte actividad física.

TRAUMAS.

La cadera presenta fracturas traumáticas en la zona púbica y en la rama isquiobitica. Es más apreciable en el coxal izquierdo, es decir, fracturas perimortem.

INDIVIDUO 3



Estado de conservación. Muy mal. Incompleto. Enterramiento primario afectado por una inhumación infantil posterior. Ver inventario de restos óseos.

SEXO

Por las características de la pelvis (de los fragmentos conservados) se puede determinar el sexo varón, destacar la escotadura ciática mayor estrecha. Las características del cráneo destacar los procesos mastoideos voluminosos.

EDAD. Por los restos óseos conservados podemos determinar que se trata de un sujeto Adulto. Los huesos largos (fémures) se encuentran fusionados, es decir, es mayor de 21 años. Las vértebras indican que es superior a 29 años. En el cráneo se pueden observar la obliteración de las suturas craneales.

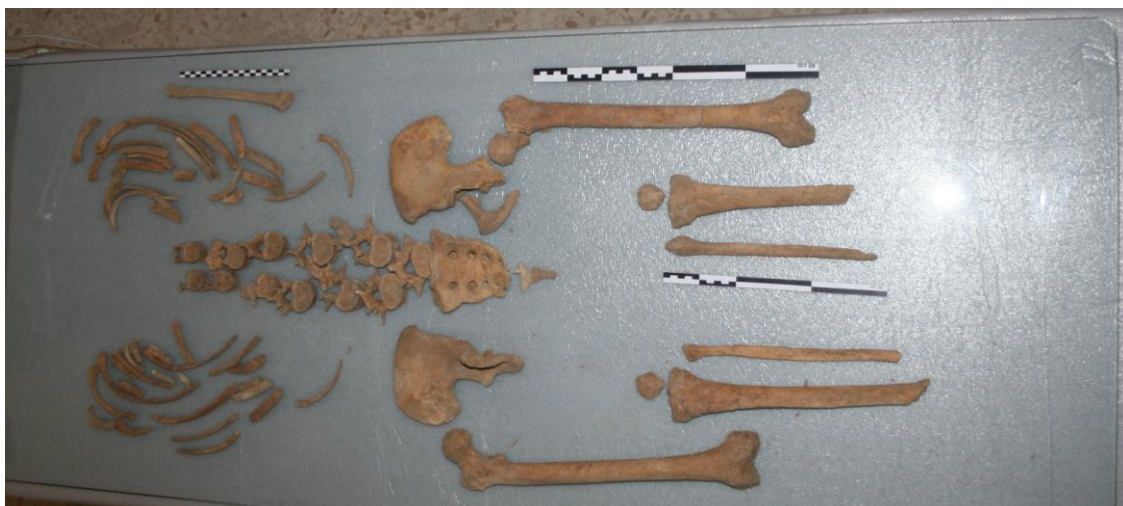PATOLOGÍAS. Presenta osteoartritis lumbar. Osteofitos en la lumbar nº 5.

TRAUMATISMOS.

Pérdida parcial de la bóveda craneal. Conserva el hueso occipital completo y pérdida parcial de los parietales (derecho e izquierdo). Pérdida del hueso frontal en su lado izquierdo.

Alteración del estado original del enterramiento. Presenta mellas en el fémur derecho, consecuencia del enterramiento infantil posterior.

INDIVIDUO 4.



Detalle del cuerpo 4 en el estudio antropológico.

Estado de conservación. Mal. Incompleto. Afectado por inhumaciones posteriores.

No conserva el cráneo.

No conserva la parte distal de tibias y peronés y tampoco los pies.

De los brazos, solamente conserva el radio izquierdo. (ver ficha de inventario de los restos óseos).

SEXO. Varón. Por las características de la pelvis y el desarrollo de los huesos largos.

EDAD. Por el desarrollo de las vértebras indica que tiene más de 30 años. Según indican los extremos esternales de las costillas, se encuentran en los estadios 4-5 podría encontrarse entre principio de los 30 y máximo la edad de los 40.

Las vértebras sacras S1 y S2 están sin osificar, es decir, indica una edad entre 27 y 32 que es cuando fusionan.

Por la sínfisis púbica se encuentra en la VI fase de Tood, es decir, indica una edad comprendida entre 30-35 años, y según el método de Suckey, en la fase 3, es decir, entre la edades de 22 y 43.

PATOLOGÍAS.

Presenta nódulos de Schomrl en las dorsales. Es un proceso degenerativo.

TRAUMAS.

Presenta fracturas en las piernas, pero estas son postmortem.

Destacar los cortes en las costillas, lesiones ocasionadas en los procesos de autopsias. Es el único cuerpo que se le ha detectado estos cortes. Posiblemente fuese uno de los cuerpos que no vislumbraba la causa de la muerte, de ahí que procedieran a abrir la caja torácica.



Detalle del corte en las costillas.

INDIVIDUO 5



Estado de conservación. Muy mal. Incompleto. Ha sido afectado por inhumaciones posteriores.

En su estado primario se encontraba in situ la extremidad superior izquierda.

SEXO. Por las características de la mandíbula, ángulo goníaco evertido se trata de un varón.

EDAD. Sin determinar por la ausencia parcial de los restos óseos significativos para estimar la edad. Por las características desarrolladas en las vértebras indica una edad superior a 30 años.

PATOLOGIAS.

Osificación de las vértebras 6,7, 8, 9 y 10.

TRAUMAS. En los restos conservados no presenta evidencias. Presenta fractura en la mandíbula pero es consecuencia de las afecciones posteriores.

INDIVIDUO 6



Estado de conservación. Mal. Incompleto. Afectado por inhumación posterior.

SEXO. Varón. Por las características de la pelvis y el desarrollo de los huesos largos.

EDAD. Por el desarrollo de las vértebras indica que tiene más de 30 años. Según indican los extremos esternales de las costillas, se encuentran en los estadios 4-5 podría encontrarse entre principio de los 30 y máximo la edad de los 40.

Las vértebras sacras S1 y S2 están sin osificar, es decir, indica una edad entre 27 y 32 que es cuando fusionan.

Por la sínfisis púbica se encuentra en la VI fase de Todd, es decir, indica una edad comprendida entre 30-35 años, y según el método de Suckey, en la fase 3, es decir, entre la edades de 22 y 43.

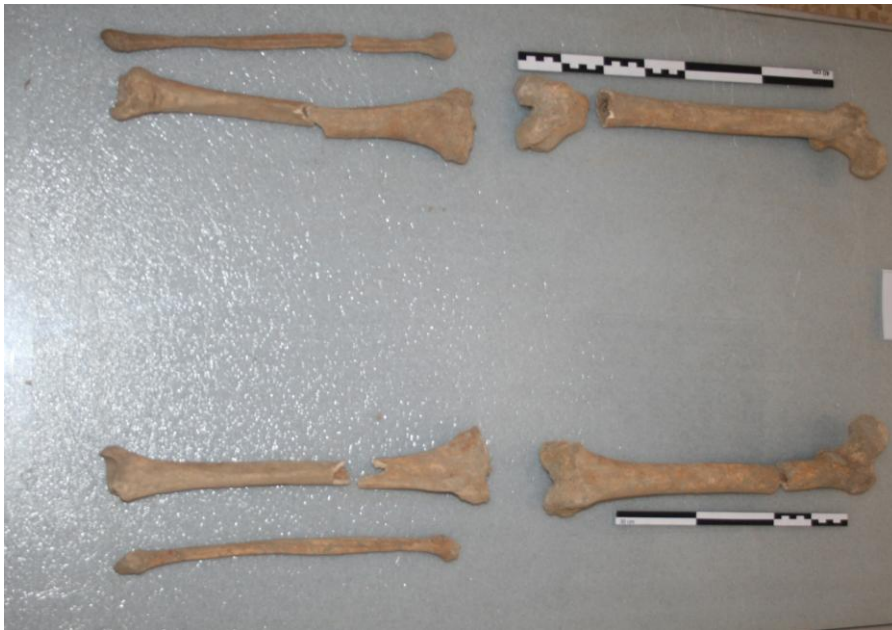PATOLOGÍAS.

Presenta nódulos de Schmorl en las dorsales. Es un proceso degenerativo.

TRAUMAS.

Presenta fracturas en las piernas (fémur izquierdo, tibia y peroné izquierdo), pero estas son postmortem.

INDIVIDUO 7



Estado de conservación. Mal. Incompleto. Conserva solamente las extremidades inferiores: fémures, tibias y peronés. Restos afectado por inhumación posterior.

SEXO. Por el desarrollo de los huesos largos se determina el sexo varón.

EDAD. Por la fusión de los huesos largos indica que tiene más de 21 años. Pero la falta de restos impide dar más conclusiones.

PATOLOGÍAS. No se detectan.

TRAUMAS. Las fracturas que presentan los huesos largos indican que pueden ser postmortem, consecuencia de la remoción por los enterramientos posteriores.

INDIVIDUO 8



Estado de conservación. Bueno. No ha sido alterado por inhumaciones posteriores.

SEXO. Varón. Por las características de la pelvis y el desarrollo del proceso mastoideo en el cráneo e incluso por el desarrollo de los huesos largos.

EDAD. Por el desarrollo de las vértebras indica que tiene más de 30 años. Según indican los extremos esternales de las costillas, se encuentran en los estadios 4-5 podría encontrarse entre principio de los 30 y máximo la edad de los 40. Las vértebras sacras S1 y S2 están osificadas, es decir, indica una edad superior a 32 años.

PATOLOGÍAS.

Presenta nódulos de Schmorl en las dorsales. Es un proceso degenerativo.

TRAUMAS. Pérdida parcial del cráneo; parietal y temporal izquierdo.

INDIVIDUO 9



Estado de conservación. Regular.

Cráneo multifragmentado. No conserva la extremidad inferior derecha. Ni el antebrazo derecho.

SEXO. Por las características mastoideas del cráneo y la escotadura ciática mayor estrecha se determina el sexo varón.

EDAD. El desarrollo de las vértebras indica que se encuentra entre los 16-20 años. La no fusión de los huesos largos indica que es inferior a 21 años. No ha erupcionado los molares 3, y las puntas de las raíces están completas. Este sujeto comprende entre 16 y 20 años.

La cresta iliaca no ha fusionado, siendo su periodo de edad de fusión entre los 17 y 23 años.

TRAUMAS. Presenta pérdida parcial del cráneo.

La fractura del fémur izquierdo parece postmortem.

APARTADO 9.

CONCLUSIONES

Como comenta el director general de Memoria Democrática: “es una victoria más de la memoria sobre el olvido”, se han vuelto a dar resultados positivos, obtenidos por un trabajo multidisciplinar y por el buen entendimiento y colaboración de voluntarios, de todas las administraciones y del apoyo familiar. Los trabajos llevados a cabo en el antiguo cementerio se han realizado siguiendo metodología arqueológica, quedando todos los procedimientos y levantamiento de unidades estratigráficas registradas y fotografiadas, además se han dedicado muchas horas a la consulta de documentación que han resultado claves para el desenlace final.

Tenemos documentados nombres y apellidos de mineros víctimas de la emboscada en la Pañoleta, además de la autopsia que le realizaron a los cuerpos, lo que nos puede ayudar mucho a la identificación, estos datos los complementaremos con la información que arroje el estudio antropológico que realizaremos después de la exhumación, que se hará en próximos días.

A estos cuerpos enterrados en el antiguo cementerio municipal hay que unir los restos óseos que pueden encontrarse en el citado recinto, los cuales pertenecen a individuos que siendo vecinos de Camas y otras poblaciones limítrofes, son fusilados en esta antigua necrópolis, puesto que los datos recabados de los Registros Civiles de Camas y Santiponce, así lo indican.

Después de la actuación arqueológica, se documenta la sincronía del enterramiento en féretros de varias personas, que con posterioridad han sido afectados por inhumaciones de infantiles y dos inhumaciones de féretros de sujetos adultos. Estos enterramientos sobre el estado primerio de la inhumación de los 9 féretros dificulta el cotejo con la documentación extractada de la Causa donde hace referencia a la autopsia. Sin embargo procedemos a la comparativa de los resultados de la actuación arqueológica y antropológica con la documentación consultada.

VICTIMAS MINERAS DE LA PAÑOLETA

Información extractada de la Causa, donde hace referencia a la autopsia realizada a los 9 mineros.

EDAD	DAÑOS	OBJETOS
35 Constitución fuerte	Fractura por hundimiento del temporal izquierdo. Quemaduras de primer y segundo grado en	Carnet en el bolsillo (Francisco Salgado)

	<p>distintas partes del cuerpo.</p> <p>Fallece a consecuencia de fractura de la base del cráneo.</p>	
25	<p>Metralla en el tercio medio del brazo derecho, con destrozo del mismo.</p> <p>De igual clase en la región lateral del tronco semejante en calidad.</p> <p>Otra de igual clase en el lado derecho del cuello con destrozo de las primeras vértebras cervicales.</p> <p>La muerte es debida a las heridas del cuello.</p>	<p>Una libreta en la que figura su nombre (Domingo Pavón), 25 céntimos y 11 céntimos con municiones del número 3</p>
45	<p>Orificios de entrada y salida en el muslo derecho con fractura del fémur en por su tercio inferior.</p> <p>Otra de igual naturaleza en el tercio superior de la pierna izquierda.</p> <p>Otra de igual clase con orificio de entrada y salida en el brazo izquierdo.</p> <p>Metralla en la región axilar izquierda penetrante en la salida torácica.</p> <p>La muerte se debe a choque traumático.</p>	<p>Un alfiler de pecho, un espejo pequeño y un block de papel en blanco.</p>
24	<p>Heridas en la región centro-superior y lateral derecho del torax, penetrante en la cavidad.</p> <p>Herida por arma de fuego con orificio de entrada por la región inguinal izquierda y salida por nalga del mismo lado.</p> <p>Destrozo del pulmón derecho.</p> <p>Muerte debida a la herida de tórax.</p>	<p>Un carnet y 5 pesetas con 15 céntimos, un mechero y otros documentos sin interés.</p>
20	<p>Herida por arma de fuego en la región precordial (parte del pecho que corresponde al corazón), interesando el pulmón izquierdo con orificio de salida por la parte mediana, parte posterior del hemitórax izquierdo.</p> <p>Otra de igual clase en el temporal derecho penetrante en la cavidad.</p> <p>Otra de la parte de lateral de hemitórax derecho penetrante en la cavidad.</p> <p>La muerte se debió a la fractura de la base del cráneo.</p>	
35	<p>Destrozo completo de ambas piernas producidas por metralla.</p> <p>Otra herida por metralla en el miembro superior derecho con fractura del hombro y destrozo de los músculos del hombro.</p> <p>Otra herida de metralla en la cara con fractura de los maxilares superior e inferior, perdida del</p>	<p>Dos pesetas en plata y 50 céntimos en calderilla, una petaca y un carnet con el nombre (José</p>

	globo ocular izquierdo. Herida por arma de fuego con orificio de entrada por la apófisis mastoide del lado izquierdo, salida por la boca. Otra herida penetrante en la cavidad torácica con destrozo de ambos pulmones. La muerte se debe a choque traumático.	Palma)
25	Fractura del húmero del brazo izquierdo, los tres miembros restantes mutilados. Fractura del frontal del maxilar superior y molar. Fractura de las costillas del hemitórax derecho. Fractura de la bóveda craneana. La muerte se debe a choque traumático.	Un carnet con su nombre (Cayetano Muñoz) y 5 pesetas en una moneda de plata.
40	Herida de metralla en la región temporo-occipital del lado derecho produciendo fractura por hundimiento. Muerte debida a la fractura de la base del cráneo.	
25	Miembro derecho desarticulado por el codo y grandes destrozos de dicho miembro. Herida por arma de fuego en la región supraclavicular del lado izquierdo con fractura de la clavícula. Fractura del maxilar inferior. Fractura de la bóveda craneana. Muerte debida a la fractura de la bóveda craneana.	

Por una lado los objetos y munición que acabó con estas personas no se ha localizado en el intervención. Solamente se ha localizado un proyectil en el interior del cráneo de una de las víctimas.

Según la documentación, la autopsia a los 9 cuerpos y el enterramiento se realizó en el mismo día, el día 20 de julio, es decir, que el proceso de la autopsia, entendemos, que no fue con todo el detenimiento que debiera por el tiempo dedicado a las mismas, y teniendo en cuenta el estado de los cuerpos descompuestos, el olor, etc. La sala de autopsias del antiguo cementerio era una estancia de pequeñas dimensiones y siendo periodo estival, las temperaturas serían elevadas.

Solamente hemos detectado cortes en las costillas, actuación habitual en las autopsias, en uno de los sujetos.

Las edades comprendidas, según la documentación analizada, en líneas generales, coincide con las estimaciones del estudio antropológico.

Algunos sujetos se encuentran incompletos, en muchos casos se debe a las alteraciones producidas por las inhumaciones posteriores, pero se detectan fracturas traumáticas.

AGRADECIMIENTOS.

En primer lugar queremos agradecer a los familiares de las víctimas, Pilar Comendeiro y Nelida Bravo, sobrinas de José Palma Pedrero, y a Lida Salgado y Nieves Salgado, hija y nieta respectivamente por todo el trato y cariño al equipo técnico.

Al Ayuntamiento de Camas por su gran interés y apoyo en todas las fases de los trabajos, destacando a Eva Pérez, Delegada de Cultura del Consistorio de Camas por la entrega en este proyecto. Apoyo logístico y económico para hacer posible este trabajo.

A la Asociación Memoria, Libertad y Cultura Democrática por la Coordinación en este proyecto por todo el trabajo realizado, en especial al grupo de Camas. Además de la coordinación el trato exquisito en todos los aspectos, al equipo técnico.

A la Dirección General de Memoria Democrática de la Consejería de Administración Local y Relaciones Institucionales de la Junta de Andalucía por la labor realizada en la Recuperación de nuestra memoria colectiva.

A los miembros del equipo técnico por el interés por el proyecto y la aptitud en el mismo; Cristóbal Alcántara Vegas y María Isabel Brenes Sánchez.

A los voluntarios que han participado de forma desinteresada en las labores de campo.