

# **Análisis de los restos de la tumba 3 del cementerio de Palomares del Río. Identificación y descarte de su condición de represaliados**

---

E.Vera, J.M.Guijo y E. Conlin

**La verdad puede eclipsarse pero no extinguirse**

Tito Livio (59 a.C.-17 d.C.) *Historiador romano*



Dirección General de Memoria Democrática  
Consejería de Cultura de la Junta de Andalucía

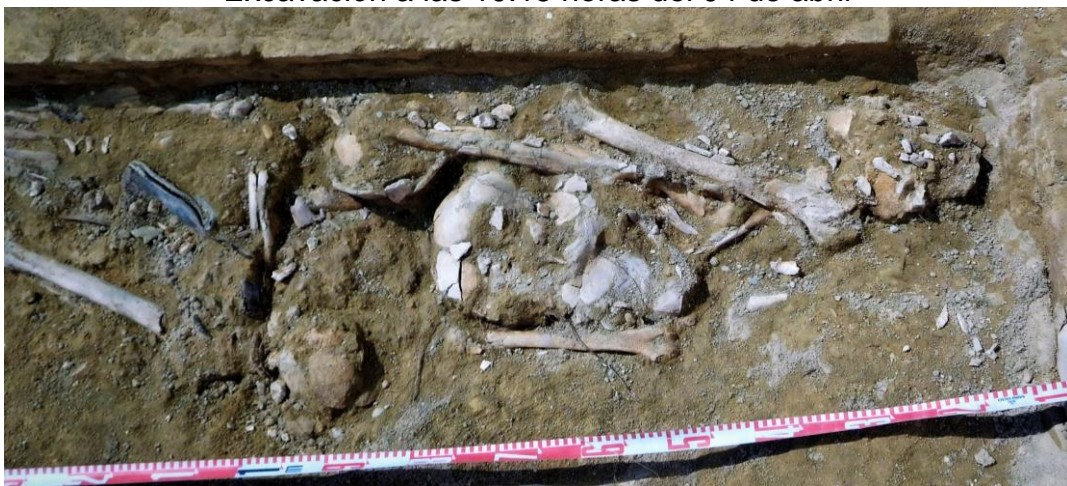### FICHA TÉCNICA

Arqueología y dirección	Elena Vera Cruz
Antropología	Juan Manuel Guijo Mauri
Arqueología	Elisabeth Conlin Hayes
Presupuesto	910,082 BI
Intervención de campo	04-05 de abril de 2017
Estudio e informe	05-07 de abril de 2017

### TIEMPOS DE CONTROL DE LOS RESTOS



Excavación a las 10.15 horas del 04 de abril




Registro a las 11,33 horas del 04 de abril



Fin de la exhumación a las 12,30 horas del 04 de abril




Cubrición con arena a las 12,45 horas del 04 de abril



Cubrición con grava a las 9,30 horas del 05 de abril



Estudio de los restos el 05 de abril de 2017



Almacenamiento de los restos descartados el 05 de abril

## INTRODUCCIÓN

Se redacta el presente informe como anexo de la Memoria Final realizada por nuestro equipo tras los trabajos de análisis de los depósitos exhumados en 2005. Como complemento a dicho análisis se ha procedido a destapar y limpiar los restos óseos que contenía la Tumba 3, con el objeto de analizar y estudiar las inhumaciones localizadas y excavadas parcialmente en la campaña de 2015 realizada por la empresa ArqueoActiva. Dichos trabajos se han desarrollado a petición de los familiares de las víctimas de los “Cinco de la Riuela” ante la incertidumbre que les causaba el no haber encontrado las inhumaciones completas, queriendo que nuestro equipo comprobara que los restos allí existentes pertenecían o no a sus familiares.

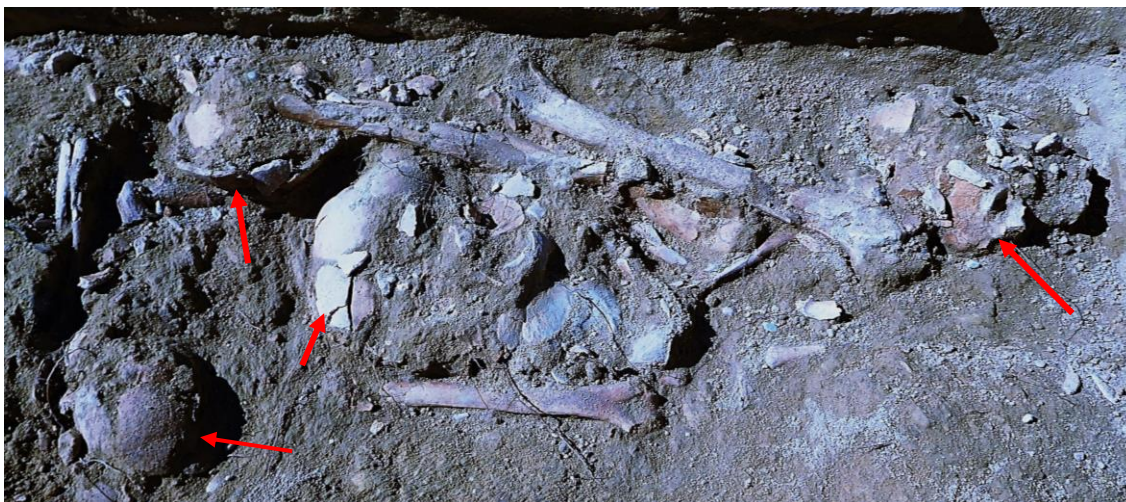## DESCRIPCIÓN DE LA TUMBA 3

Se localiza en el sector noroeste del Cementerio Municipal de Palomares, en el recinto primigenio. Durante 2015 fueron excavadas tres tumbas, que se alineaban en la esquina noreste y fueron desmontadas hasta nivel del suelo en la ampliación del cementerio por el sector norte y oeste. La tumba denominada como 3, que se encuentra en la parte norte, es un recinto rectangular de 2,38 m de largo por 1,02 m de ancho, construida con ladrillos de tocho de 26x14x4 cm y unido con un mortero atenuado, conserva la infraestructura de la tumba con el arranque de la falsa bóveda que la cubría (las tumbas de falsa bóveda es la tipología tradicional del cementerio).

En su interior se ha detectado una inhumación primaria en ataúd en decúbito supino con la cabeza orientada al Este, y a la izquierda de la inhumación se han localizado los restos analizados. Se trataba de un conjunto óseo desarticulado, entre los cuales se han localizado cuatro cráneos incompletos y un maxilar inferior en mal estado de conservación.



Zona excavada donde se localizan los restos objeto de comprobación (flechas)



Vista de las identificaciones individuales objeto de investigación



Vista de las identificaciones individuales objeto de investigación

## ANÁLISIS DE LOS RESTOS (TUMBA 3)

Considerando que los restos que el informe de 2015 propone como compatibles, si bien no se dan a conocer los argumentos que sostienen tal interpretación, nos centramos en la zona de la estructura donde se localizan esos restos y dejamos en su lugar una inhumación primaria.

Las evidencias craneales que en el informe de 2015 se identifican como los individuos 6 a 10, se hacen corresponder en la intervención actual con los sujetos 1 al 5. En ese informe se alude a edades compatibles con la edad de los asesinados aunque en la imagen no se advierten evidencias que puedan dar una edad precisa. Tampoco se presentan pruebas sólidas de las características demográficas de los restos, que permitan evaluar las conclusiones presentadas, con total ausencia de evidencias gráficas sobre las zonas anatómicas que sustentan esas *edades compatibles* con los sujetos buscados y fundamentan la solicitud de una nueva fase.

La cubrición de los restos se efectuó con una capa de sedimento arenoso y encima de ésta una capa de grava de grueso calibre. Esta capa de grava representó de hecho el suelo del cementerio en el intervalo de dos años transcurridos desde el sellado de 2015. La escasa profundidad de los restos y el peso de esta capa de gravas gruesas ha conllevado el aplastamiento y aumento de la fragmentación de los restos óseos, afortunadamente minimizados en base a las conclusiones finales.

### CRÁNEO 1 (individuo 6 en el informe de 2015)

#### Identificación

- Calota craneal conformada por parietales, un triángulo de la escama occipital vecino a la sutura lambdoidea y el frontal.

#### Sexo y edad

- El frontal muestra abombadas protuberancias supraorbitarias y órbitas de borde romo que lo definen como un sujeto de sexo masculino.
- Las suturas craneales susceptibles de observación aparecen abiertas en ambas tablas y ello apuntaría a un sujeto adulto joven, si bien las suturas pueden transmitir información demográfica muy ambigua.

#### Alteraciones póstumas

- Destrucción del tejido compacto de la tabla externa del cráneo, simulando una lesión pseudopatológica potencialmente confundible con la sífilis terciaria.
- Intenso aplastamiento y fragmentación



Deterioro de la tabla externa por la acción del agua, con disolución del tejido compacto





Zona frontal

## CRÁNEO 2 (individuo 8 en el informe de 2015)

### Identificación

- Calota craneal conformada por parietales, parte del occipital, parte de los temporales y frontal y malar derecho.

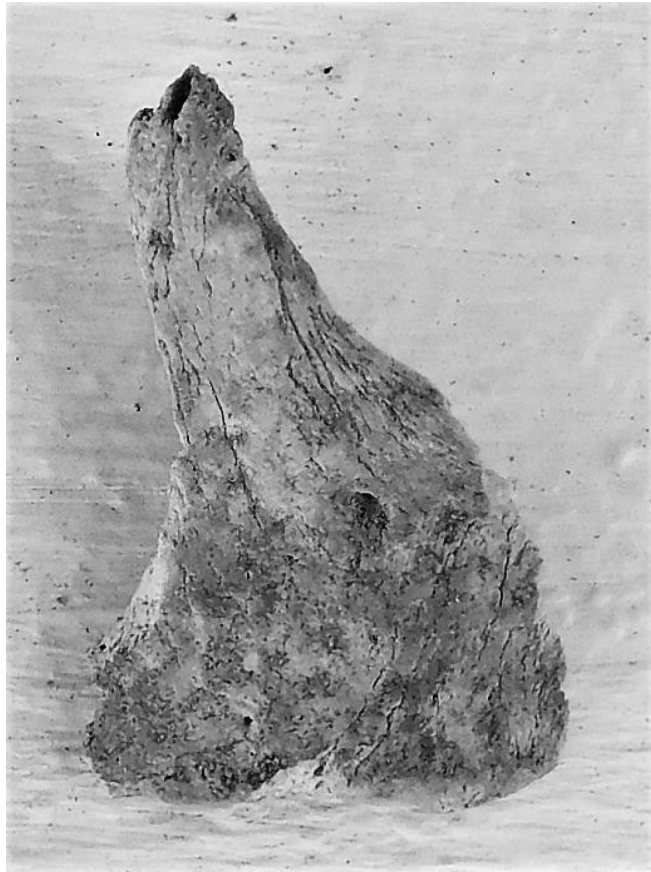
### Sexo y edad

- Sujeto adulto de edad inespecífica
- Aunque contamos con escasos argumentos por la condición del material la morfología del malar es más compatible con un sujeto femenino, si bien hemos de dejar claras las dudas.

### Alteraciones póstumas

- Muestra un aplastamiento y fragmentación extremos

### Paleopatología



Hueso malar del lado derecho

### CRÁNEO 3 (individuo 7 en el informe de 2015)

#### Identificación


Calota en condición muy fragmentaria, con pérdida de la mayor parte del frontal, y temporales-

#### Sexo y edad

- Apéndice mastoides robusta y presencia de relieves supramastoideos marcados que nos hablan de un sujeto masculino
- Protuberancia occipital externa muy resaltada (grado 5 de Buikstra y Ubelaker)
- Por las suturas craneales estaría en la treintena



Temporal



Vista del frontal conservado



Vista de las suturas coronal, sagital y lambdoidea (de abajo hacia arriba)

#### CRÁNEO 4 (individuo 9 en el informe de 2015)

##### Identificación

Cráneo fragmentado que conserva fragmentos de parietal, occipital, frontal, temporal derecho y parte del maxilar superior pulverizado y con las piezas 26 y 27.

##### Sexo y edad

- Temporal con apéndice mastoides aplanada, así como total ausencia de relieves supramastoideos. Podríamos estar ante un sujeto de sexo femenino.
- Occipital con zona de protuberancia occipital externa con relieves suavizados, equiparable al grado 2 de Buikstra y Ubelaker (1994)

##### Alteraciones póstumas


- Agrietamientos y blanqueamiento de numerosos fragmentos, indicio de una posible procedencia de nichos.

### **Paleopatología**


- Caries cervical en la pieza 27




Alteraciones póstumas del hueso parietal



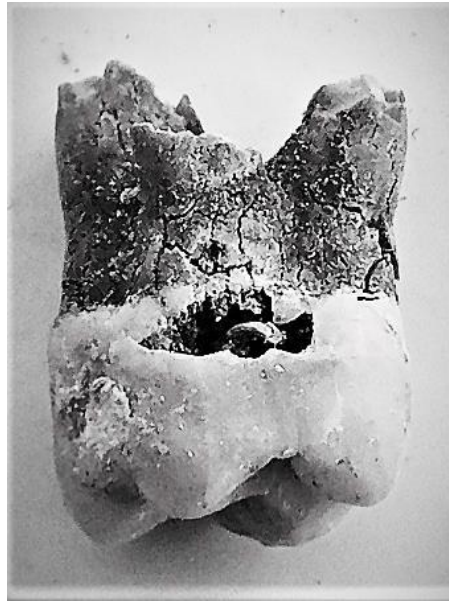
Alteraciones póstumas del hueso frontal



A la izquierda vista de la escama occipital del individuo 4 sobre el terreno. A la derecha relieves de un sujeto masculino



Vista externa del temporal izquierdo



Pieza 26 con caries cervical

## CRÁNEO 5 (individuo 10 en el informe de 2015)

### Identificación

Mandíbula que conserva las piezas 34,36-38, 44,46-48. La ausencia de otras mandíbulas y la inexistencia de cinco calotas reduce a cuatro los sujetos presentes en este osario.

### Sexo y edad

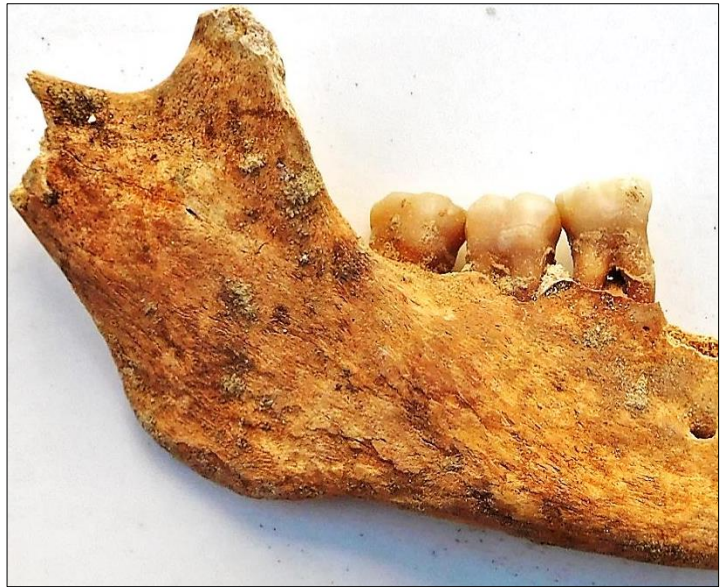El mentón es de apariencia masculina y la rama muestra una mezcla de rasgos masculinos y femeninos. Concluimos en diagnóstico de sujeto masculino con dudas.

### Alteraciones póstumas

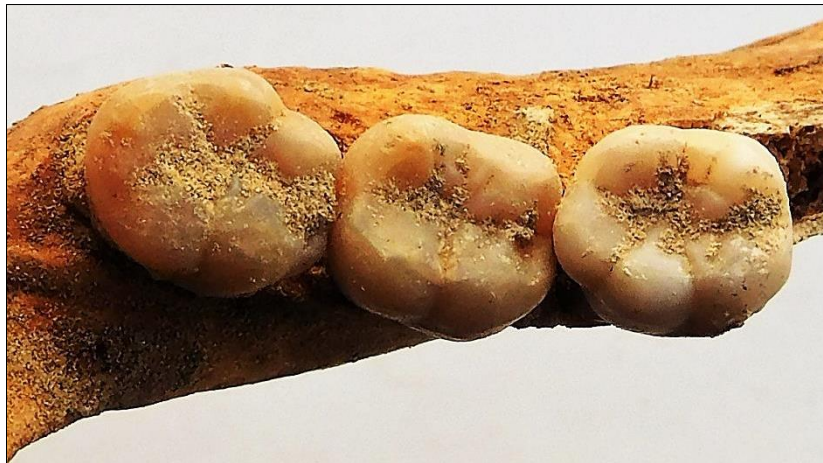Pérdida póstuma del resto de piezas anatómicas

### Paleopatología

- Acumulación de placa calcificada en los molares (zona cervical y cemento o raíz)
- Enfermedad periodontal



Vista externa de la hemimandíbula derecha



Vista oclusal de los tres molares inferiores derechos



Vista lingual de los tres molares inferiores del lado derecho, con acumulación de placa dental calcificada en el cuello y raíces, aspecto este último que implica la existencia de enfermedad periodontal previa tras la migración de la inserción epitelial



## CONCLUSIONES

La excavación y análisis de estas evidencias en abril de 2017 permite comprobar una serie de hechos:

- 1) Confirmación de que **estamos ante restos en completa desconexión anatómica.**
- 2) Comprobación de que **estamos ante partes de cráneos y no ante cráneos completos.**
- 3) **Estamos ante cuatro sujetos y no ante cinco**, dado que el que en 2015 es denominado individuo 10 es en realidad una mandíbula sin otros restos craneales asociados. Teniendo en cuenta que no se dan repeticiones de este elemento anatómico ni que no constatamos más cráneos, salvo el del enterramiento ritualizado, cabe hablar de un mínimo número de individuos de cuatro.
- 4) Las características morfológicas de los restos exhumados nos permiten hablar de al menos un sujeto femenino seguro y de otro más posible aunque más dudoso por el estado de fragmentación. De este modo la compatibilidad numérica con los Cinco de la Riuela deja de ser tal.
- 5) Los restos no presentan ni la más mínima evidencias de roturas *perimortem* u orificios de proyectil y tampoco el sedimento asociado nos muestran esquirlas o piezas completas de balística.
- 6) Se evidencia que el material craneal muestra claras diferencias de conservación, en un caso más dañado por el agua, en otros mostrando alteraciones propias de material de nichos y en otros de material en fosa colmatada. Estas diferencias no son aceptables para definir a un depósito que debiera ser común y con una exposición a agentes ambientales que debiera ser similar, como es el caso del que deberían compartir las personas buscadas.
- 7) El espacio que separa a los restos craneales entre ellos y entre otros huesos muestra un sedimento de relleno con restos de clavos, materia orgánica, como madera descompuesta y calzado y tela, elementos un tanto anómalos en una fosa de represaliados pero usuales entre inhumaciones ritualizadas.

8) En base a todo ello nos reafirmamos en las conclusiones del informe del estudio de los restos exhumados en 2005, que sitúa la fosa en la zona vecina al monumento.

.

Firmado:

Elena Vera Cruz  
(directora de la intervención)

Juan Manuel Guijo Mauri  
(responsable del estudio antropológico)

